

fMRI i utredning og behandling a epilepsi

Funksjonell magnetisk resonans-avbildning kan gi et viktig «veikart» over hjernefunksjonene uten invasive metoder. Metoden kan bidra til bedre risikovurdering og hjelpe fagpersonell, pasient og familie til å ta beslutninger.

TEKST

Maria Stylianou-Korsnes

Sverre Andresen

Kirsten E. Stabel

Helge Bjørnæs

PUBLISERT 5. januar 2008

ABSTRACT:

fMRI in assessment and treatment of epilepsy

It is concluded that fMRI is an important supplementary methodology to the established techniques used in assessment of epilepsy. Currently, the Wada-test, which involves a brief anaesthesia of a part of the brain, is the standard technique for localizing areas indispensable for maintaining language and memory functions. This is an invasive technique, however, which carries a small risk of complications. In the future it may be possible to dispense with Wada-testing for some of our patients, thus sparing the patients from time-consuming and uncomfortable procedures. The article also gives an overview of the assessment and treatment methodology used at the National Center for Epilepsy in cooperation with the Department of Radiology, both part of the University Hospital Rikshospitalet medical center.

Keywords: epilepsy, functional magnetic resonance imaging, surgery, assessment

Artikkelen beskriver forskning på og klinisk applikasjon av funksjonell magnetisk resonans-avbildning (fMRI) i utredning og behandling av pasienter med epilepsi. Spesialsykehuset for Epilepsi (SSE) er involvert i dette forskningsarbeidet i samarbeid med Radiologisk avdeling ved Rikshospitalet. fMRI er tatt i bruk ved vurdering av lokaliseringen av språk- og hukommelsesfunksjoner hos pasienter som er kandidater for kirurgisk behandling av epilepsi. I tillegg planlegges en kombinasjon av EEG-registrering og fMRI for å utnytte fMRI-bildenes gode spatiale oppløsning til bedre cerebral lokalisering av epileptiform aktivitet. Våre foreløpige resultater og videre planer presenteres.

SSE arbeider etter en såkalt «Comprehensive Epilepsy Center»-modell, hvor pasientene vurderes og behandles av tverrfaglige team som blant annet består av nevrologer,

nevropsykologer, nevrofysiologer og pediatere. Ved sykehuset foregår i tillegg til utredning og behandling av epilepsi omfattende forskningsvirksomhet, i hovedsak for å komme frem til forbedrede utrednings- og behandlingsmetoder for epilepsi. Et nytt forskningsområde ved sykehuset involverer bruk av fMRI i vurdering av lateralitet og intrahemisfærisk lokalisering av språk- og hukommelsesfunksjoner hos kandidater for kirurgisk behandling. Dette er en teknikk som gjør det mulig å se endring i hjerneaktivitet som respons på ulike former for sensorisk, kognitiv og emosjonell aktivering. Vi er inne i en fase hvor vi evaluerer flere slike fMRI-protokoller, som er spesielt utviklet for å fremkalle aktivering av bestemte anatomiske områder.

Epilepsi er en samlebetegnelse for mange ulike nevrologiske sykdommer og syndromer som karakteriseres av gjentatte epileptiske anfall. Et epileptisk anfall er en manifestasjon av episodisk opptredende, synkroniserte, elektriske utladninger fra en gruppe av patologiske nevroner. Det er stor forskjell på alvorligheten av disse anfallene, hvor de har sitt utspring, og hvordan epileptiform aktivitet sprer seg til andre deler av hjernen. Ofte er utgangspunktet for epileptiform aktivitet sentrert i en av temporallappene. Årsakene til temporallappsepilepsi kan være mange, og for eksempel kan et enkelt traume tidlig i livet, som et fall eller en sykdom, i enkelte tilfeller føre til epilepsi senere i livet. For svært mange vil årsaken til epilepsien forbli ukjent.

Nesten én av hundre personer i Norge har i dag epilepsi, noe som gjør epilepsi til den mest vanlige av de alvorlige hjernesykdommene, nest etter hjerneslag. Det er mange av disse personene (ca. 5000) som også har et tilleggshandikap som krever livslang kontakt med spesialisthelsetjenesten med gjentatt utredning og behandling.

Diagnose og behandling av epilepsi

Diagnosen epilepsi blir gitt etter at det har forekommet minst to uprovoserte epileptiske anfall. Anfall kan debutere i alle aldersgrupper, men det skjer oftest hos barn og eldre. Noen anfall er kortvarige og milde, mens andre fører til bevisstløs tilstand med dramatiske kramper. De aller fleste pasienter behandles med antiepileptiske medisiner, og 60–70 prosent blir enten anfallsfrie eller har få og udramatiske anfall. I gruppen av pasienter som ikke oppnår tilfredsstillende anfallskontroll med medisiner vurderes kirurgisk behandling, oftest i form av reseksjon av de områdene der anfall oppstår.

Kunnskap om funksjonelle og strukturelle cerebrale forhold er av stor betydning for å kunne utrede epilepsi. I tillegg til elektroencefalografisk kartlegging (EEG) benyttes i dag i hovedsak nevropsykologiske testbatterier til å kartlegge funksjonelle forhold i hjernen. I noen tilfeller benyttes også «Positron Emission Tomography» (PET) som diagnostisk metode. Til strukturell kartlegging var «Computed Tomography» (CT) tidligere enerådende som billediagnostisk metode ved utredning av bakenforliggende årsaker til epilepsi (infarkt, tumor, blødninger), men da MR ble tilgjengelig, fikk man en mer differensiert diagnostikk, hvor selv tilstander som ikke tidligere var billediagnostiserbare (strukturelle misdannelser, migrasjonsdefekter, mesial temporal sklerose osv.) kunne påvises (Berkovic et al., 1998). En stor andel av slike strukturelle

abnormiteter (anslått til 80 %) kan i dag påvises ved MR-skanning. For å vurdere disse tilstandene kreves ekspertise i epilepsiutredning og radiologi.

EEG er i dag den viktigste metoden for å kartlegge epileptiform aktivitet. Ved Rikshospitalet utføres også i spesielle situasjoner (utredning med henblikk på kirurgi) innoperering av intrakranielle EEG-elektroder for mer presis lokalisering av utgangspunktet for epileptiform aktivitet. fMRI er en relativt ny metode som er et ikke-invasivt supplement i utredning av epileptiform aktivitet og i lokalisering av cerebrale korrelater til sensomotoriske og kognitive funksjoner. fMRI benytter radiobølger og et sterkt magnetisk felt til å ta bilder i hyppige skann med en tidsoppløsning på ned til ett sekund. Etersom økt nevronal aktivitet i et cerebralt område medfører økt blodgjennomstrømning og oksygenforbruk, er det mulig å påvise hvilke hjerneområder som blir aktivert og deaktivert når pasienten utfører ulike oppgaver (f.eks. diskriminasjon eller gjenkjenning av bilder eller ord, identifisering av gjenstander ved berøring, lytting til språk, lesning eller ordgenerering). Epileptiform aktivitet medfører endring i funksjonell aktivering, og dermed kan fMRI påvise lokalt endret aktivering som følge av ulike typer oppgaver som utføres.

fMRI er spesielt lovende som en hjelp til å lokalisere hjerneområder som bør skånes ved eventuell operasjon. Metoden er fortsatt mest benyttet i forskning, men blir nå i større utstrekning tatt i bruk klinisk. Man er spesielt interessert i å finne overlapp mellom områder med epileptiform aktivitet og områder som er viktige for normal kognitiv aktivitet. Dette er ikke minst et viktig hjelpemiddel i prekirurgisk kartlegging, slik at man med stor sikkerhet kan forutse at sentrale funksjoner som språk, motorikk og hukommelse ikke vil bli skadet ved et kirurgisk inngrep. På sikt kan det tenkes at fMRI kan avlaste de invasive metodene som benyttes i dag (for eksempel Wada-test). Internasjonalt anerkjente protokoller for klinisk bruk av fMRI er under utforming både for strukturell og funksjonell avbildning av hjernen hos pasienter med epilepsi (Berkovic et al., 1998; Duncan et al., 2000), et arbeid SSE er delaktig i. Det er fortsatt en del som står igjen før disse protokollene blir optimale for klinisk praksis.

Internasjonalt har fMRI allerede lenge blitt benyttet til å lokalisere motorisk cortex før reseksjon av nærliggende neocortex (Nelson et al., 2001) og for å undersøke lateralisering og lokalisering av språkfunksjon (Gaillard et al., 2002) og hukommelse (Binder, Bellgowan, Hammeke, Possing & Frost, 2005; Dupont et al., 2001; Rutten, Ramsey, van Rijen, Noordmans & van Veelen, 2002) med henblikk på å predikere konsekvensene av temporallappsreseksjon. Samtidig opptak av EEG under fMRI har også blitt utprøvd. Dette er en teknikk som muliggjør lokalisering av cerebrale områder som genererer og sprer epileptiform aktivitet (Krakow et al., 1999; Lemieux, Krakow & Fish, 2001). Denne teknikken, som kombinerer allerede etablerte teknikker i samme sesjon, åpner nye muligheter for å forstå funksjonell anatomi for normale og unormale cerebrale prosesser og til å bedre forståelsen for epilepsiens effekter på hjernen (Briellmann, Berkovic, Syngienotis, King & Jackson, 2002; Liu et al., 2002). De vil også kunne bedre vår kunnskap om hvilke nettverk i hjernen som er involvert i sentrale kognitive funksjoner (språk, hukommelse, etc.). Det er stadig klarere at selv om enkelte

kognitive funksjoner er lokalisert til bestemte områder (språkfunksjonene er for eksempel oftest lateralisert til venstre temporal- og frontallapp), er ikke hjernen en serie av uavhengige deler, men et nettverk av noder som er avhengige av hverandre. Det er derfor viktig å skaffe oversikt over slike nettverk og hvordan de henger sammen. Denne type informasjon er også verdifull for å kunne predikere om kirurgi vil kunne stoppe epileptiske anfall uten å forårsake kognitiv svikt.

Kirurgiutredning

Hvis epileptiske anfall ikke lar seg behandle medikamentelt, kan kirurgi vurderes. Den kirurgiske behandlingen involverer oftest reseksjon av det hjernevevet der anfallene starter. Omtrent 60–70 prosent av pasienter som gjennomgår kirurgi, blir fullstendig anfallsfrie etter operasjonen. Prognosen er best ved temporallappsepilepsi og når det foreligger en påvisbar strukturell lesjon. Epileptiform aktivitet lokaliseres ved hjelp av EEG som sammenholdes med strukturelle MR-bilder. Deretter benyttes en invasiv teknikk som går ut på kortvarig å bedøve deler av hjernen og observere om den våkne delen av hjernen ivaretar vitale kognitive funksjoner. Dette er kjent som Wada-testen og er en viktig brikke i dagens diagnostikk før eventuell kirurgi. Siden store områder bedøves samtidig, er det ikke mulig å predikere risiko for kognitiv svikt med stor nøyaktighet. I Norge foretas Wada-testen som ledd i utredningen før epilepsikirurgi hovedsakelig på Rikshospitalet, men testen utføres også på Haukeland Universitetssykehus i Bergen. Selve testen varer i cirka to timer og involverer foruten radiologisk team også nevropsykologer. Testen krever innleggelse i to til tre døgn.

Kandidater for epilepsikirurgi blir i tillegg testet med et omfattende nevropsykologisk testbatteri, som omfatter en rekke ulike oppgaver for språk, hukommelse og konsentrasjonsevne. Resultatene kan bidra til å avdekke hjerneområder som fungerer unormalt og til å vurdere pasientens kognitive funksjonsnivå på alle disse områdene før en eventuell operasjon. Ved en tilsvarende undersøkelse etter operasjonen kan man dokumentere eventuelle kognitive sideeffekter av operasjonen. Disse undersøkelsene foregår ved SSE og fordeles over cirka fire dager.

I løpet av de kommende årene vil funksjonell hjerneavbildning og relaterte teknikker sannsynligvis bli vanligere i dette utredningsarbeidet. I neste fase vil avanserte MR-teknikker forhåpentlig gjøre det mulig å avbilde nervefibertraktene for å identifisere bindingene mellom områder som er knyttet til språk og hukommelse og de som er involvert i epileptiform aktivitet. En metode som synes å være lovende for dette, er en versjon av «Diffusion Tensor Imaging» (DTI). Det er en teknikk som gjør det mulig å avbilde fiberbanene i hjernen på en unik måte. Dette kan også bli til hjelp i identifikasjonen av spredningsveier for epileptiform aktivitet. Hvis disse kan brytes ved kirurgisk inngrep, kan det være mulig å påvirke nettverket, slik at anfallene dempes eller stoppes. Dette ville i så fall være en mindre omfattende operasjon enn reseksjon.

Det er viktig å kunne peke ut de områdene som genererer epileptiform aktivitet, og de som er involvert i kognitiv aktivitet. Siden de fleste kirurgiske inngrepene innebærer fjerning av deler av en temporallapp, er det en fare for at språk- og

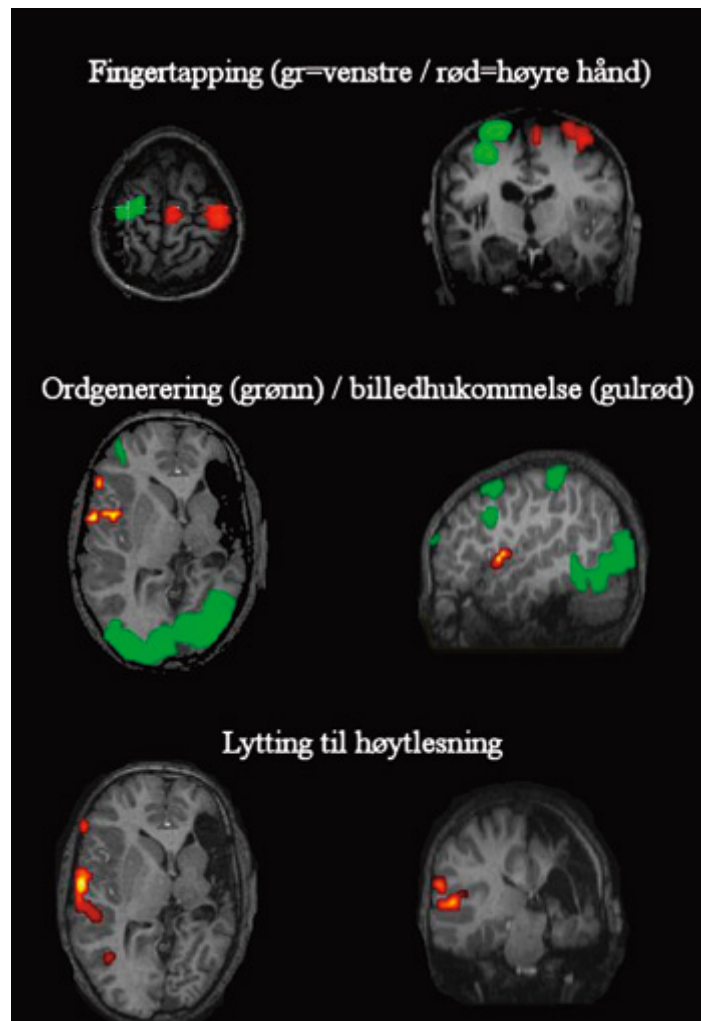
hukommelsesfunksjoner kan bli skadelidende. Her kan fMRI gi kirurgene et viktig «veikart» over hjernefunksjonene uten invasive metoder. Dette skulle derfor ha et stort potensial til å forbedre beslutningsprosessen når pasienter vurderes for kirurgi. Klöppel og Büchel (2005) gikk igjennom seks nyere studier som sammenlignet fMRI-aktivering med resultat av Wada-test (fire med hensyn til språk, to med hensyn til hukommelse). De konkluderte med 90 % sammenfall mellom lokalisasjon av områder som aktiveres ved fMRI og som deaktiveres under utførelse av Wada-ekspressive språktester. Overensstemmelsen mellom fMRI og Wada-test var derimot usikker med hensyn til lokalisering av hukommelsesfunksjon.

Wada-testing og innoperering av intrakranielle elektroder for å kartlegge epileptiform aktivitet er begge invasive, kostbare og tidkrevende metoder som krever et omfattende tverrfaglig team, og som det er ønskelig å erstatte med noninvasive metoder som fMRI. fMRI vil imidlertid neppe kunne erstatte disse utredningsmetodene fullt ut på grunn av fundamentale forskjeller i hvilken informasjon som kan oppnås med de ulike metodene. Når det gjelder Wada-test, måler denne det funksjonelle resultatet av deaktivering og simulerer dermed effekten av reseksjon, mens fMRI måler oppgaverelatert endring i aktivering, men uten å si noe sikkert om funksjonell effekt eller kvalitet. Det kan ikke sikkert slås fast om enkelte aktiveringer er nødvendige for opprettholdelse av funksjonen. Det er heller ikke grunnlag for å anta at fMRI alene vil kunne erstatte intrakranielle elektroder til kartlegging av epileptogene cerebrale områder. Men i og med at fMRI er en noninvasiv metode som kan gi viktig tilleggsinformasjon relevant for å vurdere muligheten for å tilby operativ behandling av epilepsi, kan fMRI bidra til bedre risikovurdering og hjelpe fagpersonell, pasient og familie til å ta beslutninger på et bedre informasjonsgrunnlag.

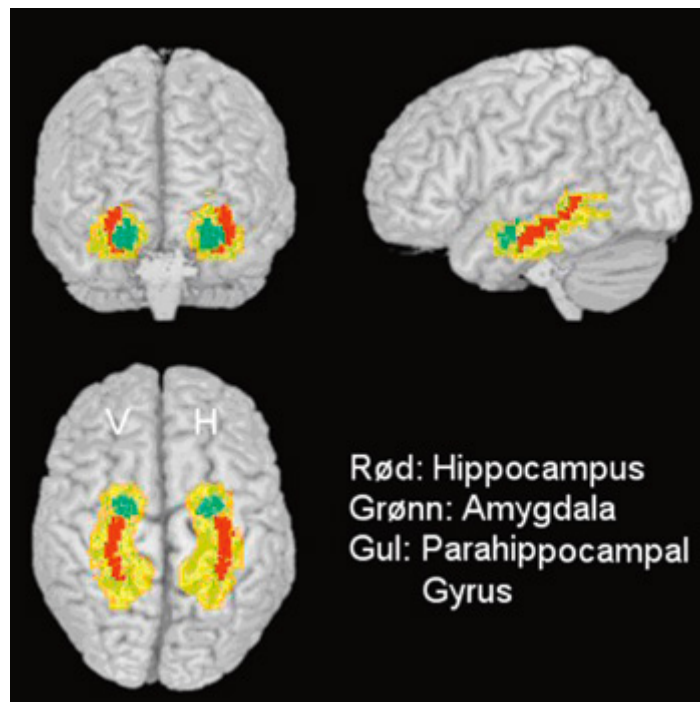
Prosjekt ved SSE

Vi har allerede gjennomført et pilotprosjekt ved SSE i samarbeid med Radiologisk avdeling ved Rikshospitalet (Andresen, Bjørnerud & Due-Tønnesen, 2004) som del av arbeidet med å finne frem til et redskap for prekirurgisk screening før nevrokirurgisk inngrep hos pasienter med epilepsi. Prosjektet ble startet i 2004 med utprøving og utvikling av språk- og hukommelsesparadigmer. Vi undersøkte aktiverte områder under verbale og visuelle hukommelsesoppgaver i en gruppe pasienter med epilepsi og en kontrollgruppe. Resultater fra denne datainnsamlingen indikerer at vi har etablert gode paradigmer for lokalisering av språkfunksjoner (se figur 1). Vi har imidlertid konsentrert vår analyse om hukommelsesfunksjoner, siden hukommelse har vært mindre fokusert på enn språkfunksjoner i tidligere forskning. Siden temporallappsepilepsi oftest oppstår i mesiale deler av temporallappen, spesielt hippocampus (se figur 2), som er viktig for minnefunksjon, er lateralisering av fMRI-aktivering i hippocampus i forbindelse med hukommelsesoppgaver spesielt interessant i denne utredningen. Det er også i disse områdene av hjernen de fleste epilepsikirurgiske inngrep foretas. Hippocampus og relaterte regioner i prefrontal cortex er primært forbundet med hukommelse for uforutsette hendelser, nye stimuli, eller familiære stimuli presentert i nye sammenhenger. Allerede innlærte stimuli aktiverer hippocampus minimalt (Binder

et al., 2005). Vi vet også at innkoding av verbal hukommelse normalt er forbundet med aktivering av venstre hippocampus, mens venstresidig hippocampussklerose kan være knyttet til reorganisering av verbal hukommelse fra venstre til høyre hippocampus og tilsynelatende også til parahippokampal cortex.



Figur 1. fMRI-resultater for en gutt med et stort infarkt i venstre hemisfære. Note. Bildene viser aktivering for fingertapping med høyre og venstre hånd i kontralateral hemisfære, mens ordgenerering og lytting til høytlesning viser aktivering i høyre hemisfære. For ordgenerering (grønt) ble pasienten bedt om å benevne bilder som ble vist, noe som nesten utelukkende aktiverte synsområder. Gutt gjennomgikk venstresidig hemisfærotomi og fikk ingen språklige utfall etter dette. Venstre side i bildene er høyre hemisfære.



Figur 2. *Hippocampus på gjennomskiktig hjerne*

Note. Denne hjernen har blitt «normalisert» ved hjelp av et dataprogram (SPM2), dvs. hjernen har blitt transformert til en standard størrelse.

Dermed er hjernen definert innenfor et koordinatsystem (Talairach) som gjør det enkelt å mappe aktivering til struktur. Normaliserte data benyttes ofte i gruppeanalyse av normale hjerner.

Normalisering fungerer dårlig i pasientstudier, siden det er en feilmargin, spesielt for hjerner som avviker mye fra «mal»-hjernen, og ved lesjoner.

Hippocampus, i gjennomsnittlig størrelse og utstrekning, har blitt tegnet på bildet ved hjelp av et dataprogram (wu_pickatlas).

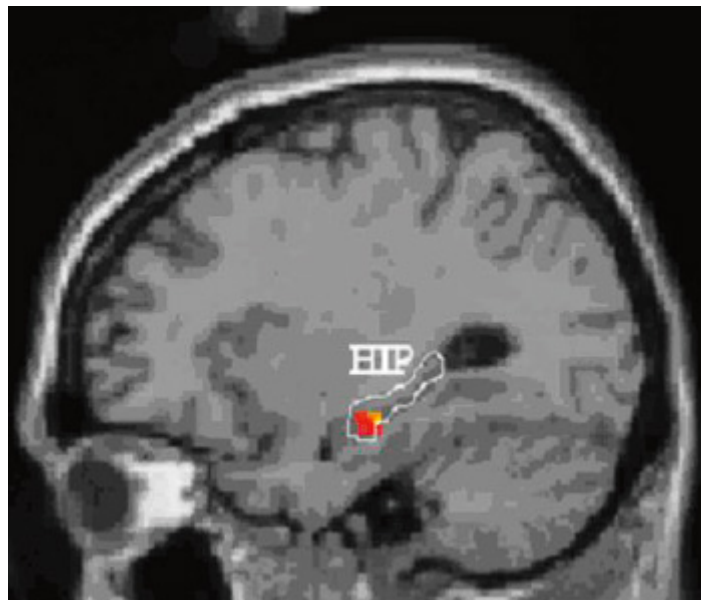
Hukommelseeksperimentet hadde derfor til hensikt å fremkalle maksimal aktivering av hippocampus og eventuelt vise sideforskjeller hos pasientene som korrelerer med deres epilepsifokus. Pasientgruppen besto av åtte pasienter med temporallappsepilepsi og en kontrollgruppe på 12 nevrologisk intakte deltakere. Pasientene var under vurdering for kirurgisk inngrep, og Wada-test indikerte at fire av pasientene hadde bilateral hukommelsesrepresentasjon, mens to viste tegn til unilateral hukommelsesrepresentasjon (en i høyre og en i venstre hemisfære). Alle pasientene hadde venstrehemisfærisk språkdominans.

I hukommelsestesten ble 90 nye og 90 repeterte bilder (bygninger, dyr, monumenter og landskaper) presentert, der deltakerne ble bedt om å indikere om bildene var nye ved å trykke på en responsknapp. De repeterte bildene var fem bilder av motiver som ble innlært i en separat sesjon før fMRI-sesjonen. De individuelle resultatene for

kontrollpersonene viste variabel hippocampusaktivering for nye stimuli, noe som tyder på at oppgaven ikke er optimal i forhold til å aktivere hippocampus. Allikevel fant vi et samsvar mellom hukommelsestestene og Wada-test: pasienter med unilateral hukommelsesreduksjon på Wada-test viste svakere aktivering på samme side ved fMRI.

Vi utførte en gruppeanalyse for å vurdere om generell hippocampusaktivering var redusert hos epilepsipasientene. Vi verifiserte at nye bilder aktiverte hippocampus (bilateralt) i motsetning til repeterte bilder som ikke aktiverte hippocampus. Vi fant også statistisk signifikant ($p = 0.005$) mer aktivering i kontrollgruppen enn hos pasientene i venstre hippocampus (se figur 3), til tross for at vi ikke finner indikasjon på reorganisering av verbal hukommelse til høyre side hos pasientene med venstresidig epileptisk fokus. Muligens viser dette at pasientene har dårligere fungerende hippocampus på venstre side sammenlignet med kontrollpersonene, og dermed også dårligere hukommelse. Dette resultatet er ikke verifisert med hukommelsesprofilene til testpersonene.

Binder et al. (2005) har gjennomført et eksperiment som sammenlignet tester for å fremkalle maksimal hippocampusaktivering. De fant at en test hvor deltakerne klassifiserer objekter til riktig kategori i henhold til oppgitte kategorier, men ikke blir bedt om å angi om bildet har vært vist tidligere, gir høy hippocampusaktivering for nye objekter og lav aktivering for innlærte objekter. Vi har bygget på disse resultatene og utviklet et nytt paradigme som vi håper vil gi enda sterkere aktivering av hippocampus. Dette paradigmet vil vi prøve ut i neste fase av vårt prosjekt. Da tar vi sikte på å teste 12 nevrologisk intakte forsøkspersoner og like mange pasienter som gjennomgår grundig preoperativ nevropsykologisk testing og Wada-test i tillegg til fMRI-undersøkelse med hensyn til språk- og hukommelsesfunksjoner. Vi gjennomfører to hukommelseksperimenter som begge er utviklet for å fremkalle hippocampusaktivering spesielt og undersøker om fMRI-resultatene kan gi utfyllende eller overensstemmende informasjon til den vi finner ved Wada-testing og nevropsykologiske undersøkelser. I det ene eksperimentet benytter vi en direkte hukommelsestest (som i pilotstudien) og i det andre en indirekte test (klassifisering av objekter som hos Binder et al., 2005). En viktig del av prosjektet blir videreutvikling av modeller for analyse av fMRI-resultater og sammenligning av fMRI-resultater med Wada-test resultater samt med resultater av preoperative så vel som post-operative nevropsykologiske testresultater. Vi vil spesielt fokusere på følgende spørsmål: Hvor god konkordans kan man oppnå mellom Wada-test og fMRI? I hvilken grad kan fMRI predikere postoperative språk- og hukommelsesendringer, alene eller sammenholdt med andre undersøkelsesmetoder? Prosjektet vil gi vårt fagmiljø verdifull kunnskap om moderne undersøkelsesmetoder med hensyn til epilepsikirurgisk utredning, som er nødvendige for å opprettholde nasjonal spisskompetanse og for å kunne følge med i feltets internasjonale utvikling.



Figur 3. *Gruppeanalyse som viser statistisk signifikant mer hippocampusaktivering ($P = 0.005$) på venstre side for kontrollgruppen enn for epilepsigruppen. Note. Hippocampus' utstrekning er tegnet inn. Rødt viser områder med gruppeforskjell for nye bilder, og gult viser gruppeforskjeller for repeterte bilder. Dette viser at pasientgruppen har mindre aktivering i et sammenfallende område av venstre hippocampus både for nye og for repeterte bilder. Resultatene fremkommer ved å subtrahere epilepsigruppens aktivering fra kontrollgruppens aktivering.*

Selv om fMRI viser aktivering som korresponderer med funksjon, er det mulig at oppgavene vi velger ikke aktiverer hjerneområder som kan være viktige for den kognitive funksjonen vi har til hensikt å teste. På samme måte er det mulig at noen av de aktiverte områdene kan delta i funksjonen uten å være nødvendige for funksjonen. Derfor er det viktig å skaffe bedre oversikt over nettverk som er involvert i hukommelsesfunksjon. Parallell Wada/fMRI-undersøkelser vil være viktige for å vurdere om områder som aktiveres ved fMRI viser til redusert funksjon ved deaktivering i Wada-test. Dersom det viser seg at fMRI i tilstrekkelig grad samsvarer med resultater fra Wada-test, og at man derved kan avstå fra Wada-testing for en del av våre pasienter, kan man spare pasienter for unødig risiko og unngå tidkrevende, ubehagelige prosedyrer. Man kan få en mer effektiv utredning, hvor det også er muligheter for økonomisk gevinst, idet Wada-test er kostnads-krevende og fører til økt antall liggedøgn på sykehus. For andre pasienter vil muligvis fMRI-kartlegging være en viktig supplerende teknikk som kan gi tilleggsinformasjon til eksisterende undersøkelsesmetoder hvor disse i dag av og til ikke fører til definitive resultater.

Maria Stylianou Korsnes

Epilepsisenteret – SSE

Pb 53 1306 Bærum postterminal

E-post maria.korsnes@epilepsy.no

Tlf 67 50 13 19

Teksten sto på trykk første gang i Tidsskrift for Norsk psykologforening, Vol 45, nummer 1, 2008, side 28-32

TEKST

Maria Stylianou-Korsnes

Sverre Andresen, Styret NNF

Kirsten E. Stabel

Helge Bjørnæs

+ [Vis referanser](#)

Referanser

- Andresen, S., Bjørnerud, A. & Due-Tønnessen, P. (2004). Klinisk bruk av funksjonell MR ved preoperativ utredning for epilepsikirurgi – En rolle for kliniske nevropsykologer? *Nevropsykologi*, 1, 3-6.
- Berkovic, S. F., Duncan, J. S., Barkovich, A., Cascino, G., Chiron, C., Engel, J., Gadian, D., Jackson, G., Kuzniecky, R., McLachlan, R., Meencke, H., Palmi, A., Reynolds, E.H., Sadzot, B., Stefan, H., Theodore, W. & Wolf, P. (1998). ILAE neuroimaging commission recommendations for neuroimaging of persons with refractory epilepsy. *Epilepsia*, 39, 1375-1376.
- Binder, J. R., Bellgowan, P. S. F., Hammeke, T. A., Possing, E. T. & Frost, J. A. (2005). A comparison of two fMRI protocols for eliciting hippocampal activation. *Epilepsia*, 46, 1061-1070.
- Briellmann, R. S., Berkovic, S. F., Syngeniotis, A., King, M. A. & Jackson, G. D. (2002). Seizure-associated hippocampal volume loss: A longitudinal magnetic resonance study of temporal lobe epilepsy. *Annals of Neurology*, 51, 641-644.
- Duncan, J. S., Ali, R., Barkovich, J., Berkovic, S., Chiron, C., Henry, T., Kuzniecky, R., Palmi, A., Savic, I. & Theodore, W. (2000). Neuroimaging subcommission of ILAE. Recommendations for functional neuroimaging of persons with epilepsy. *Epilepsia*, 41, 1350-1356.
- Dupont, S., Samson, Y., Van de Moortele, P. F., Samson, S., Poline, J. B., Adam, C., Lehericy, S., Le Bihan, D. & Baulac, M. (2001). Delayed verbal memory retrieval: A functional MRI study in epileptic patients with structural lesions of the left medial temporal lobe. *Neuroimage*, 14, 995-1003.
- Krakow, K., Woermann, F. G., Symms, M. R., Allen, P. J., Lemieux, L., Barker, G. J., Duncan, J. S. & Fish, D. R. (1999). EEG-triggered functional MRI of interictal epileptiform activity in patients with partial seizures. *Brain*, 122, 1679-1688.
- Gaillard, W. D., Balsamo, L., Xu, B., Grandin, C. B., Branietki, S. H., Papero, P. H., Weinstein, S., Conry, J., Pearl, P. L., Sachs, B., Sato, S., Jabbari, B., Vezina, L. G., Frattali, C. & Theodore, W. H. (2002). Language dominance in partial epilepsy patients identified with an fMRI reading task. *Neurology*, 59, 256-265.
- Heilbrun, M. P., Lee, J. N. & Alvord, L. (2001). Practical application of fMRI for surgical planning. *Stereotactic and Functional Neurosurgery*, 76, 168-174.
- Klöppel, S. & Büchel, C. (2005). Alternatives to the Wada-test: a critical view of functional magnetic resonance imaging in preoperative use. *Current Opinion in Neurology*, 18, 418-423.

- Lemieux, L., Krakow, K. & Fish, D. R. (2001). Comparison of spike-triggered functional MRI BOLD activation and EEG dipole model localization. *Neuroimage*, 14, 1097-1104.
- Liu, R. S. N., Lemieux, L., Bell, G. S., Sisodiya, S. M., Bartlett, P. A., Shorvon, S. D., Sander, J. W. & Duncan, J. S. (2002). The structural consequences of newly diagnosed seizures. *Annals of Neurology*, 52, 573-580.
- Nelson, L., Lapsiwala, S., Haughton, V. M., Noyes, J., Sadrzadeh, A. H., Moritz, C. H., Meyerand, M. E. & Badie, B. (2002). Preoperative mapping of the supplementary motor area in patients harboring tumors in the medial frontal lobe. *Journal of Neurosurgery*, 97, 1108-1114.
- Rutten, G. J., Ramsey, N. F., van Rijen, P. C., Noordmans, H. J. & van Veelen, C. W. (2002). Development of a functional magnetic resonance imaging protocol for intraoperative localization of critical temporoparietal language areas. *Annals of Neurology*, 51, 350-360.